

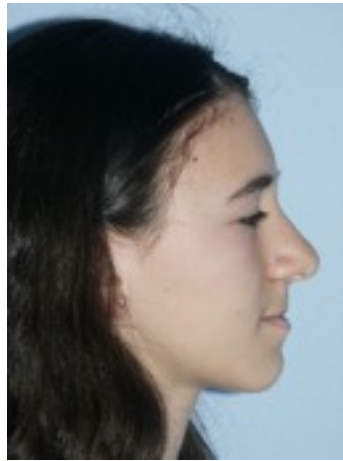
ICONOGRAFÍA.



a.



b.

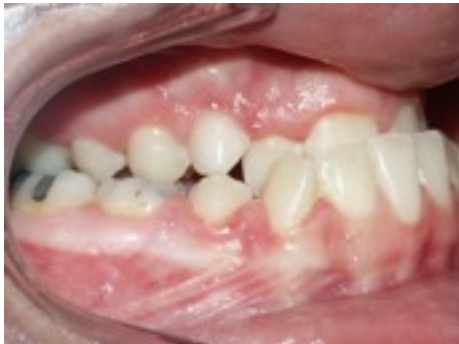

c.

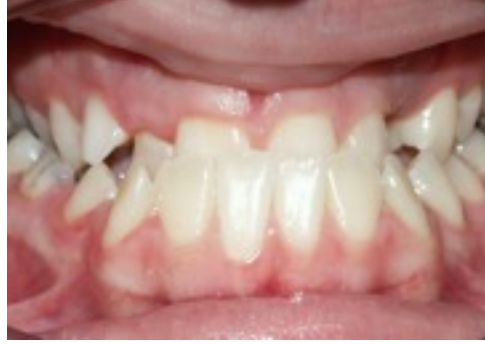

d.

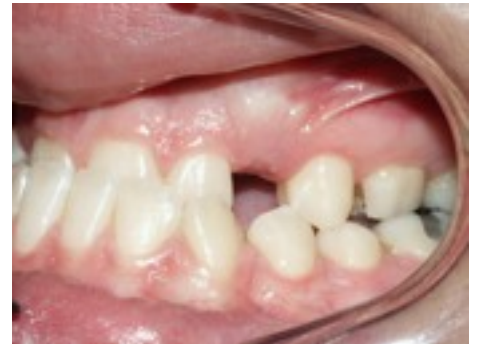Fig.1. a, b, c y d.



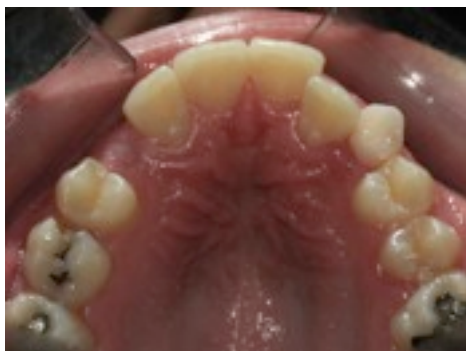a.



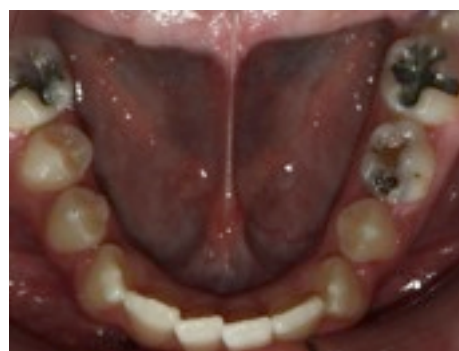b.



c.

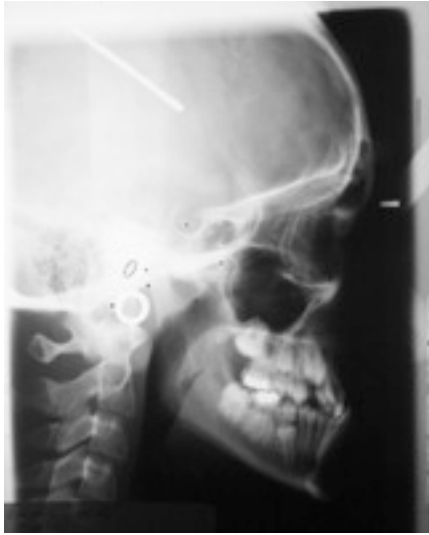

d.

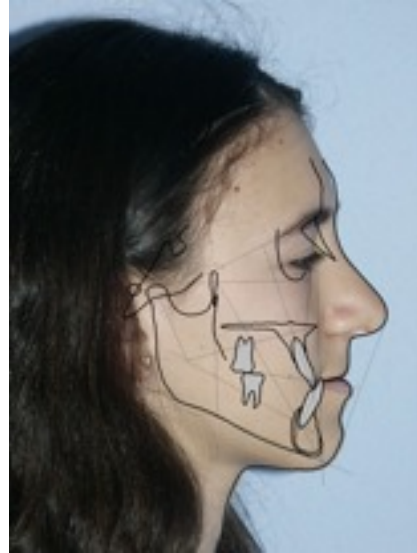


e.

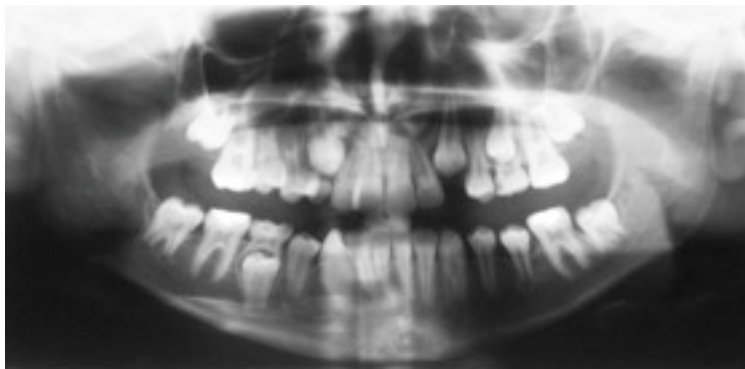
Fig.2. a, b, c, d y e



a.



b.

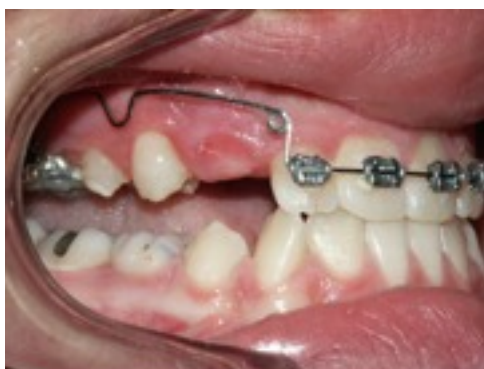

c.

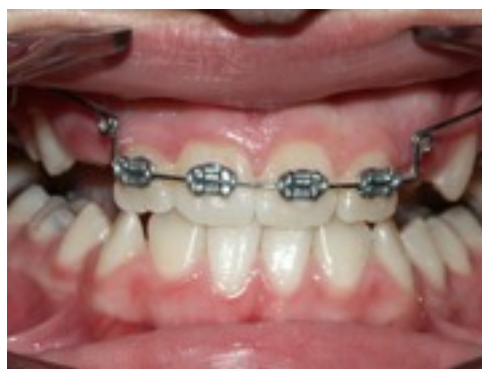Fig.3. a,b y c

| | Pretratamiento | Media ± DS |
|--|----------------|------------|
| Relación esquelética Sagital | | |
| Profundidad Maxilar | 85,4° | 90° ± 1,5° |
| Profundidad Facial | 91,6° | 88° ± 1,5 |
| Convexidad Facial | - 6,6° | 0,6° ± 2° |
| Relación esquelética Vertical | | |
| Altura Facial Inferior | 43,9° | 47° ± 0,7° |
| Plano Mandibular | 22,6° | 24° ± 3° |
| Cono Facial | 65,8° | 68° ± 4,5 |
| Arco Mandibular | 35° | 26° |
| Eje Facial | 93,2° | 90° ± 1,5° |
| Relación de la base Dentaria | | |
| Inclinación Incisivo Maxilar 1 / PP | 109,7° | 110° ± 2° |
| Inclinación Incisivo Mandibular 1 / Ag-Me | 86° | 90° ± 2,5° |
| Ángulo Interincisivo | 143,5° | 132° ± 4° |

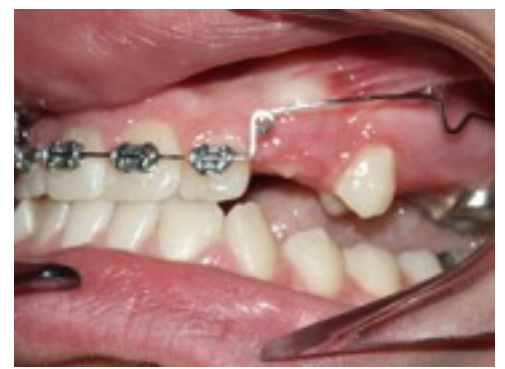Tabla 1



a.




b.

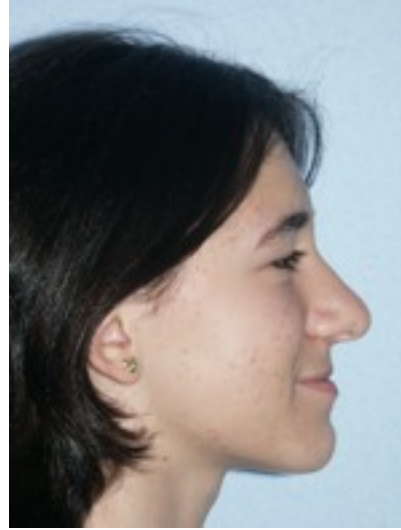

c.

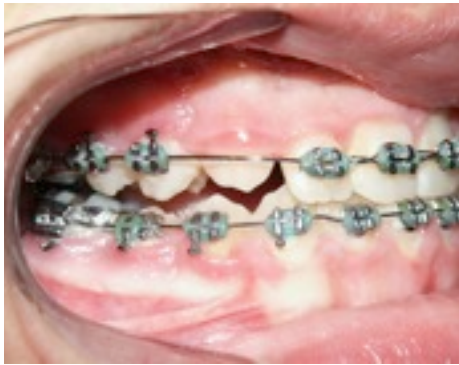Fig.4 a,b y c



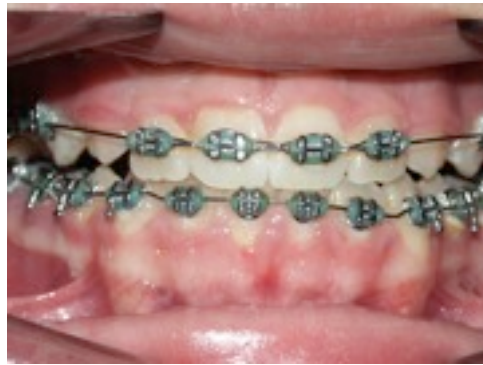a.



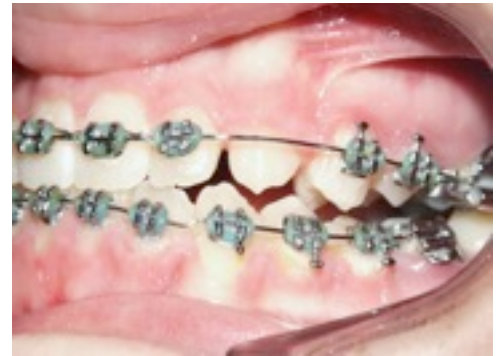b.



c.



d.



e.

Fig. 5 a, b, c, d y e

| Fecha | Arcada Superior | Arcada Inferior |
|---------------|---|--|
| Mes 1 | Disyuntor (2/4 vueltas/día). Tracción desde máscara facial | Arco lingual |
| Mes 2 | Utilitario 2x2 (Blue Elgiloy 0,016"X0,016") | Arco lingual |
| Mes 12 | Retiramos disyuntor y máscara facial. Colocamos Barra Transpalatina (BTP) Mentonera Apto.fijo sup. 0,145" respond | Arco lingual |
| Mes 13 | BTP. Mentonera Occipital 0,014" Niti Mordida abierta posterior | Apto.fijo inf. 0,145" respond "cinchado" |
| Mes 18 | 0,016"X0,016" acero BTP. Mentonera occipital | 0,016" acero. Fuerza intermaxilar de clase III (FIM-III) |
| Mes 21 | 0,016"X0,016" acero BTP. Mentonera occipital | 0,016" acero. Compensación intrusiva 2-2. FIM-III |
| Mes 26 | 0,016" x 0,022" acero | 0,016" acero . FIM-III |
| Mes 31 | 0,016" x 0,022" acero Mentonera Occipital Retiramos BTP | 0,016" acero. Compensación intrusiva 2-2. FIM-III |
| Mes 33 | Cierre mordida abierta posterior | Elásticos verticales posteriores asentamiento con componente clase III |
| Mes 34 | Bolton defecto superior Diastemas distal 2+2 | Oclusión estable con contactos oclusales en todos los dientes y correcta funcionalidad |
| Mes 35 | Retirada apto.fijo sup. Retención: placa progenie | Retirada apto.fijo inf. Retención: barra lingual 3-3 Mentonera occipital uso nocturno. |

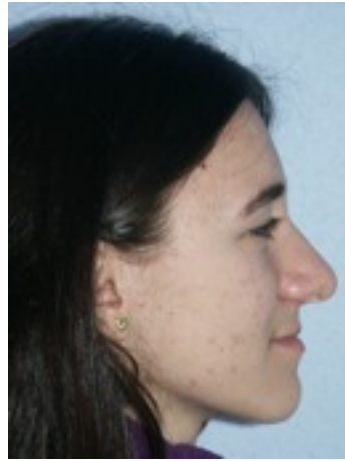Tabla 2



a.



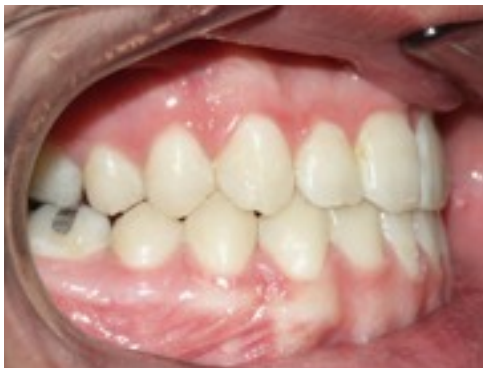b.



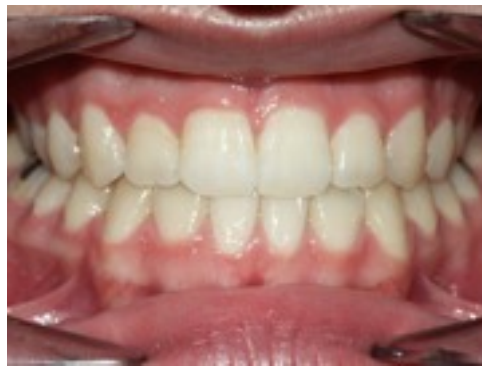c.



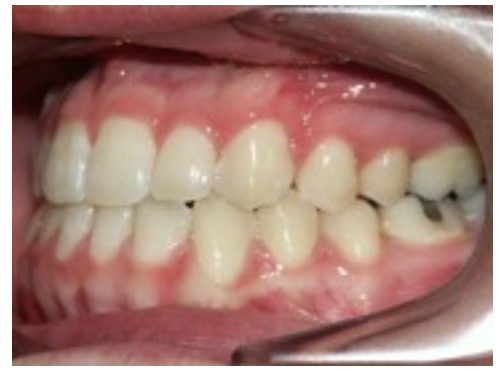d.



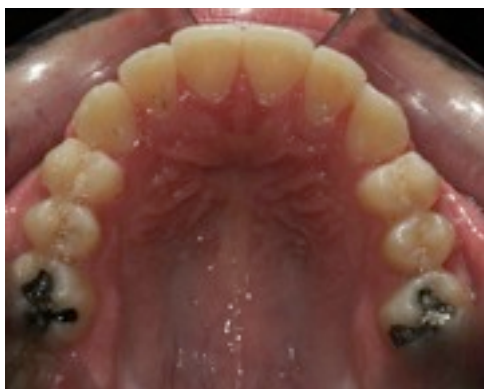e.



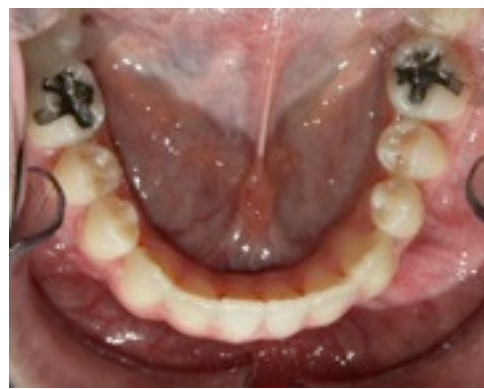f.



g.

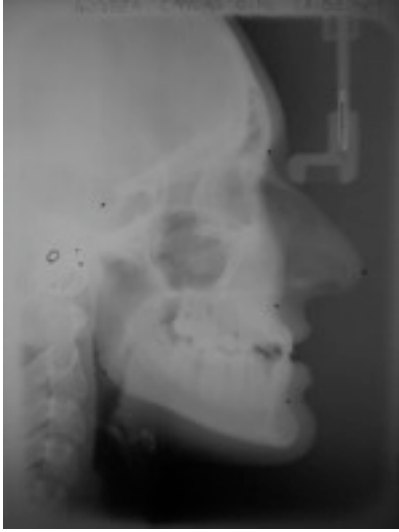

h.

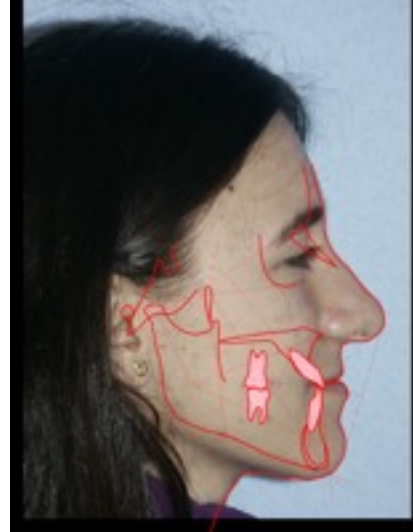


i.

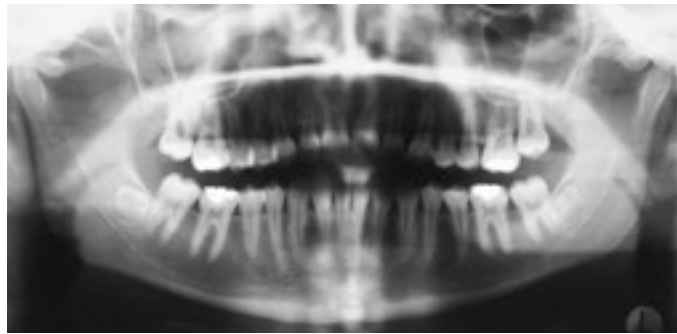
Fig.6.: a-i.



a.



b.



c.

Fig.7. a,b y c

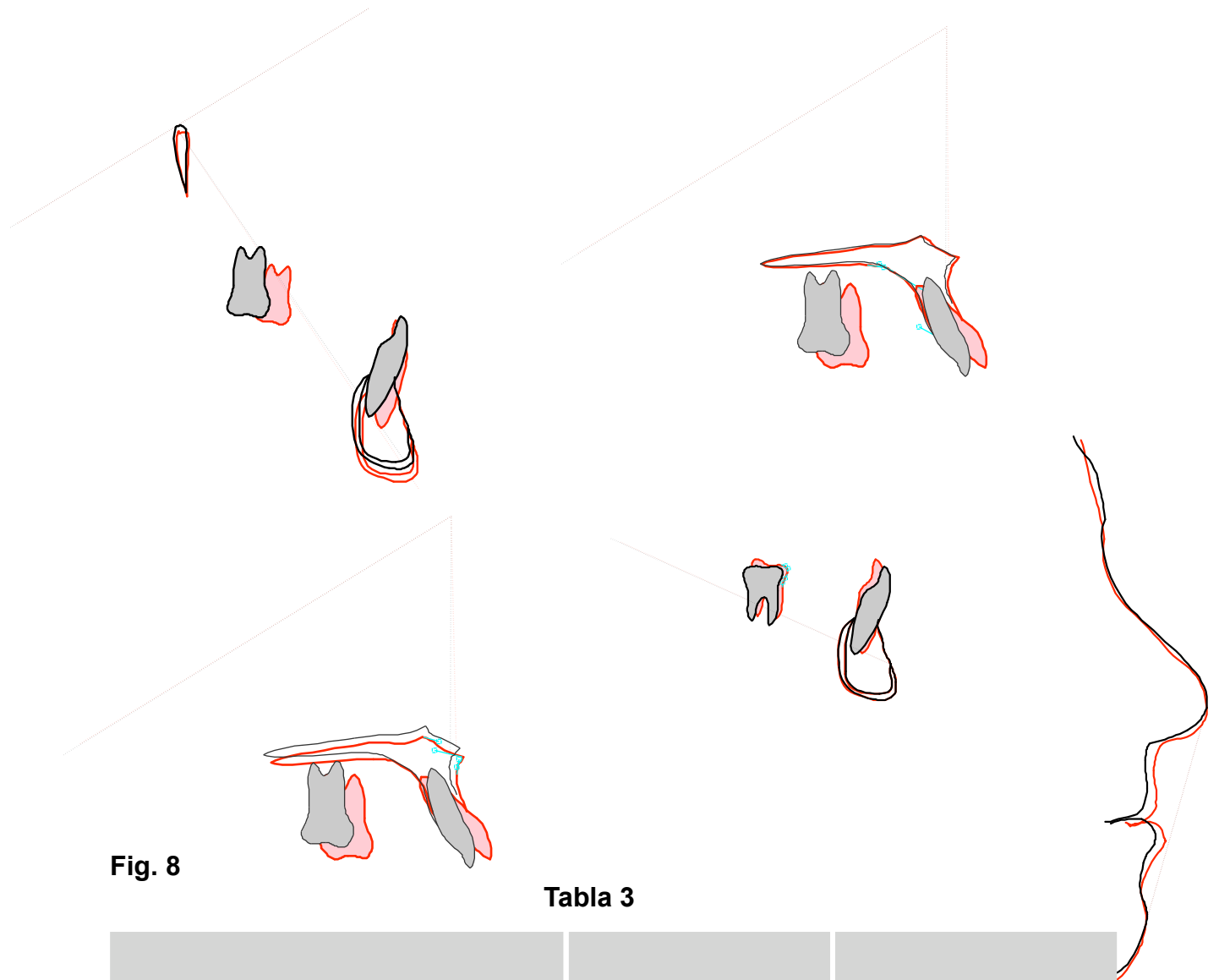


Fig. 8

Tabla 3

| | Postratamiento | Media ± DS |
|--|-----------------------|-------------------|
| Relación esquelética Sagital | | |
| Profundidad Maxilar | 88,4° | 90° ± 1,5° |
| Profundidad Facial | 91,1° | 88° ± 1,5 |
| Convexidad Facial | - 3,1° | 0,6° ± 2° |
| Relación esquelética Vertical | | |
| Altura Facial Inferior | 44,6° | 47° ± 0,7° |
| Plano Mandibular | 23,1° | 24° ± 3° |
| Cono Facial | 64,9° | 68° ± 4,5 |
| Arco Mandibular | 35,9° | 26° |
| Eje Facial | 91,7° | 90° ± 1,5° |
| Relación de la base Dentaria | | |
| Inclinación Incisivo Maxilar 1 / PP | 128,7° | 110° ± 2° |
| Inclinación Incisivo Mandibular 1 / Ag-Me | 81,8° | 90° ± 2,5° |
| Ángulo Interincisivo | 131,2° | 132° ± 4° |

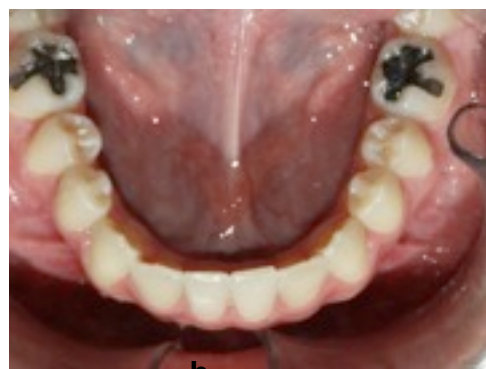
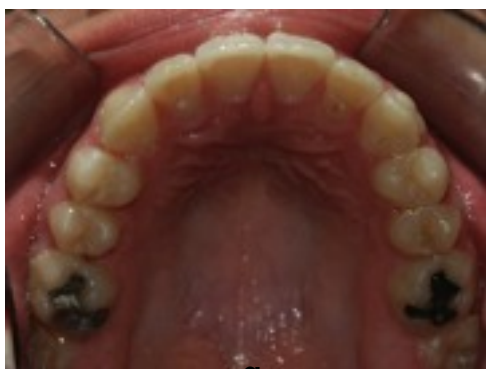
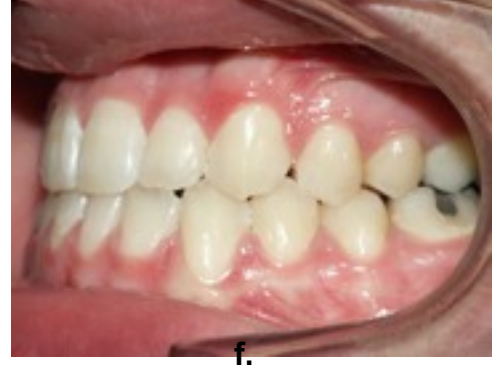
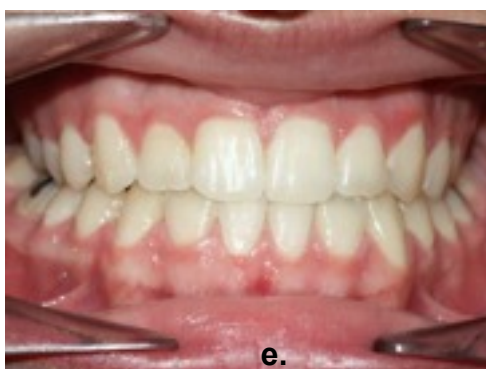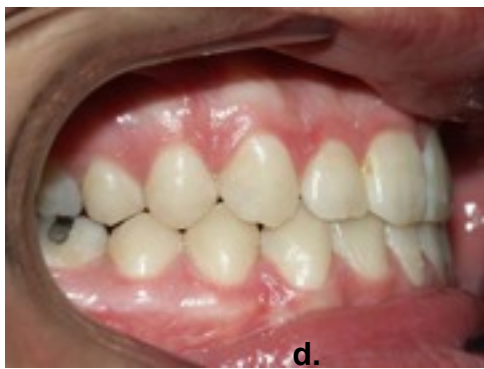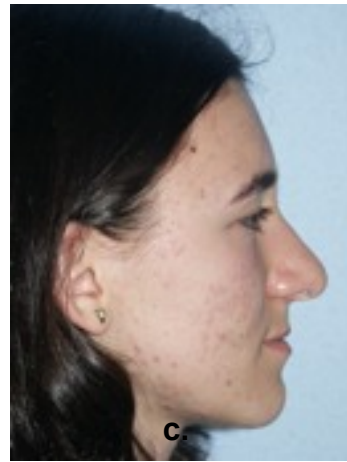Fig.9.:a-h